

DEPISTAGE RADIOGRAPHIQUE DE LA DYSPLASIE COXO-FEMORALE

NOM : *MILLI de Regard Nordant*

RACE : *Berger de Beauce* N° tatouage : _____

SEXE : Femelle - Mâle N° identification électronique : *967 000 001 352 509*

Date de naissance : *14-03-2008* N° L.O.S.H. : *1045380*

Vétérinaire : *Dr. CALIS LIEN* Date de prise du cliché : *26-01-2010*

n° Ordre : _____ Attestation certifiant la conformité de l'identification : OUI - NON

Identification dans l'émulsion : <u>OUI</u> - NON	Identification complète du cliché : <u>OUI</u> - NON
Radiographie latéralisée : <u>OUI</u> - NON	Parallélisme entre fémurs : <u>OUI</u> - NON
Extension et symétrie du bassin : <u>OUI</u> - NON	Parallélisme fémurs - rachis : <u>OUI</u> - NON
Rotules visibles : <u>OUI</u> - NON	Rotules en position médiane : <u>OUI</u> - NON

Radiographie réalisée : ~~sous anesthésie générale~~ sous sédation sans préparation non précisé

LECTURE DU CLICHE

RAPPORTS ARTICULAIRES	D	G	TETE ET COL FEMORAUX	D	G
Bonne congruence	X	X	Forme et volume normaux	X	X
Congruence imparfaite			Microcéphalie		
Pincement de l'interligne			Tête irrégulière		
Sub-luxation			Tête triangulaire ou aplatie		
Luxation			Ostéophytose céphalique		
			Ostéophytose du col fémoral		
ACETABULUM			MESURE DE L'ANGLE DE NORBERG-OLSSON		
Normal	X	X	Angle supérieur ou égal à 105°		X
Insuffisance de profondeur			Angle compris entre 100° et 105°	X	
Evasé			Angle inférieur à 100°		
Aplati			Angle inférieur à 90°		
Comblé					
Rebord acétabulaire crânial enserrant					
Rebord acétabulaire crânial non enserrant ...	X	X			
Rebord acétabulaire crânial ouvert					
Ostéophytose du rebord acétabulaire crânial					
Ostéophytose du rebord acétabulaire caudal					

RESULTAT DE L'EXAMEN	D	G
A = Aucun signe de dysplasie coxo-fémorale		X
B = Etat sensiblement normal	X	
C = Dysplasie coxo-fémorale légère		
D = Dysplasie coxo-fémorale moyenne		
E = Dysplasie coxo-fémorale sévère		

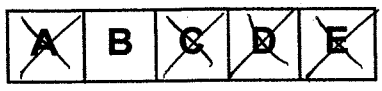
Observations

Etat sensiblement normal à droite.

Aucun signe de dysplasie coxo-fémorale à gauche.

LYON, le *14 avril 2010*

Cotation correspondant à la plus mauvaise hanche



[Signature]

Professeur Didier FAU
Docteur-Vétérinaire - n° Ordre : 13059

INTERNATIONAL CERTIFICATE HIP / ELBOW / SHOULDER DYSPLASIA

Dossier: 4591

Hond / Chien / Dog:

Breed: Berger de Beauce

Name: Hilli du Regard Mordant

Date of birth: 14/09/08

Sex: FEMELLE

Pedigree: LOSH 1045380

ID nr: 967000001352509

Eigenaar / Propriétaire / Owner:Name: Segers-Piskonen
Robert & Aliisa

Address: Chaussée Romaine 758b

Postcode + City: 1780 Wemmel

Datum röntgenopname / Date radiographie / Date radiography: 26/01/2010

Datum evaluatie / Date évaluation / Date assessment: 3/03/2010

Uitslag / Résultat / Classification*:


HD	B / 1	
ED	R:	L:
SD	R:	L:

Norberg hoeken, angles (°): R: 100 L: 110

Percentile rank: laagste, le plus faible, the lowest Norberg: 23

*Volgens de meest recente FCI-richtlijnen / Selon les normes les plus récentes de la FCI / According to the most recent FCI rules.

Prof. Dr. vet. Snaps


Voorzitter van de Nationale Commissie
voor SkeletaandoeningenPrésident de la Commission Nationale
des Affections Squelettiques